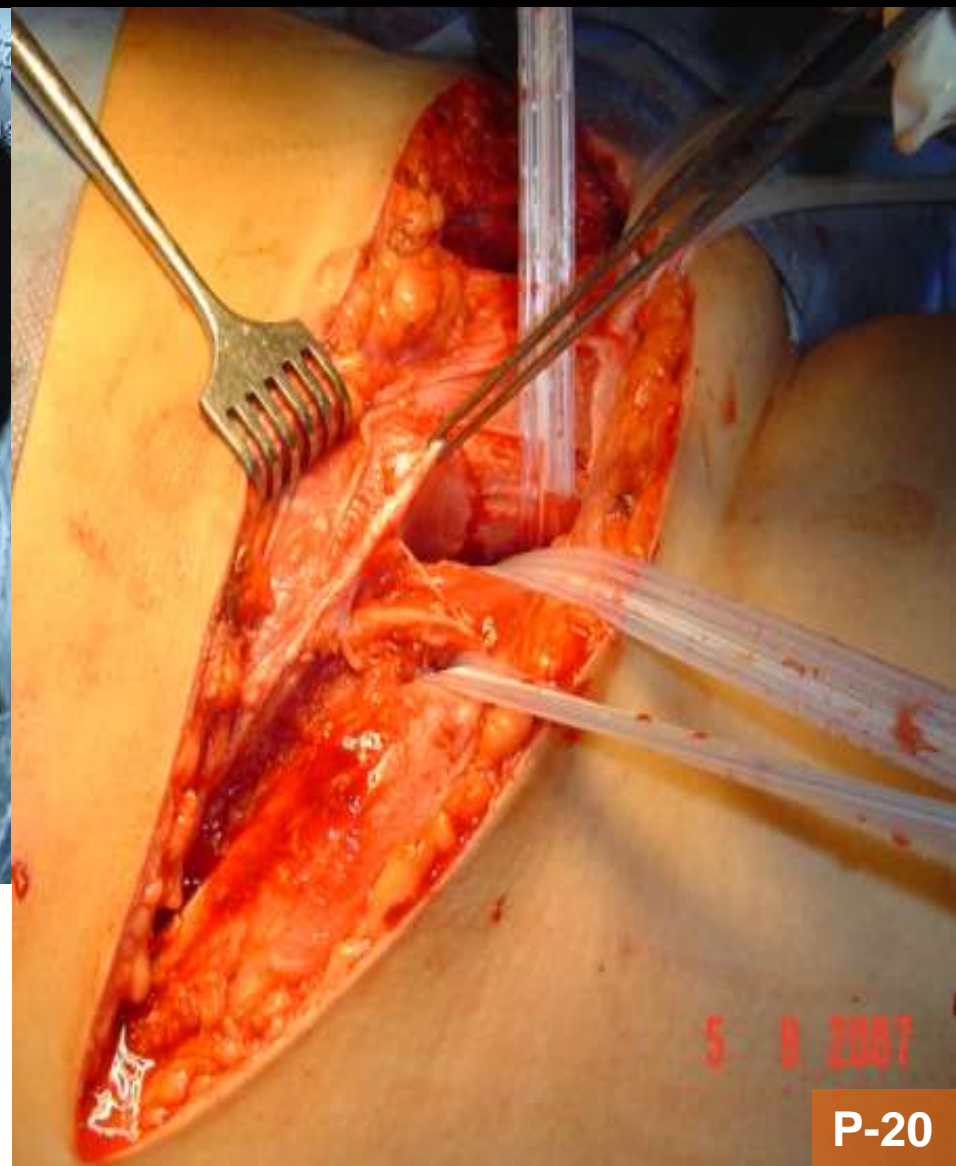
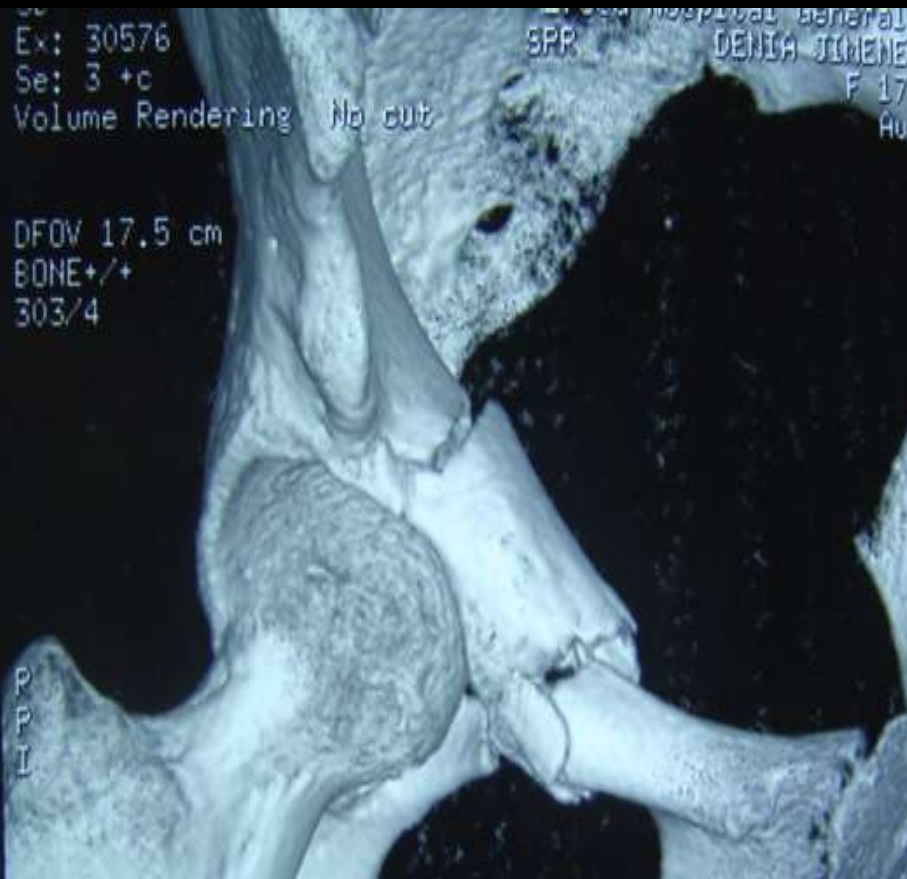

ABORDAJE ILIOINGUINAL PARA EL TRATAMIENTO DE FRACTURAS ACETABULARES Y PÉLVICAS

J.Ballester Parra; V.Estrens Diaz; L.Hernandez Ferrando
Sección de Cadera y Pelvis. Servicio COT.



CONSORCI
HOSPITAL GENERAL
UNIVERSITARI
VALÈNCIA



39
Congreso
SOTOCAV



XXXIX Congreso de la Sociedad de Cirujía Ortopédica y Traumatología de la Comunidad Autónoma Valenciana

marinaSalud
Hospital de Dénia

Organiza
Área Clínica
Aparato Locomotor
Hospital de Dénia

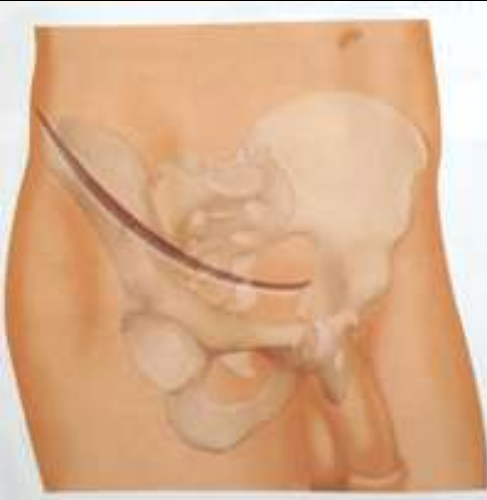Solicitada la acreditación EVES y SEAFORMEC
Solicitada el reconocimiento de Interés Sanitario

Dénia, 27 y 28 de mayo 2011

J.Ballester Parra; V.Estrems Diaz; L.Hernandez Ferrando
Sección de Cadera y Pelvis. Servicio COT.

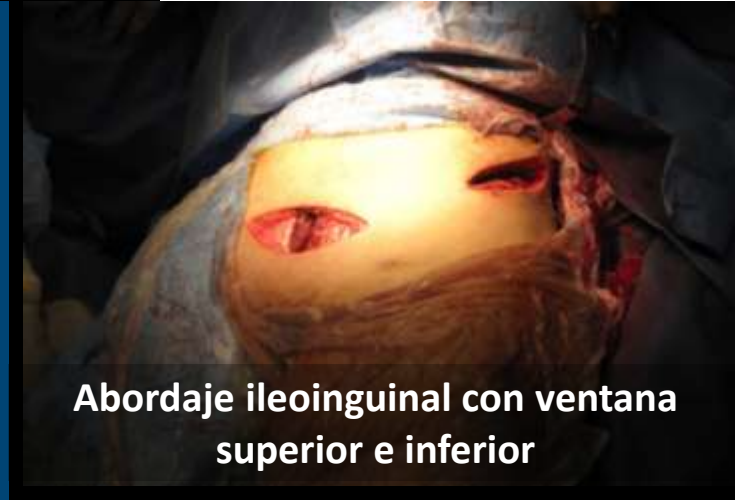

CONSORCI
HOSPITAL GENERAL
UNIVERSITARI
VALÈNCIA

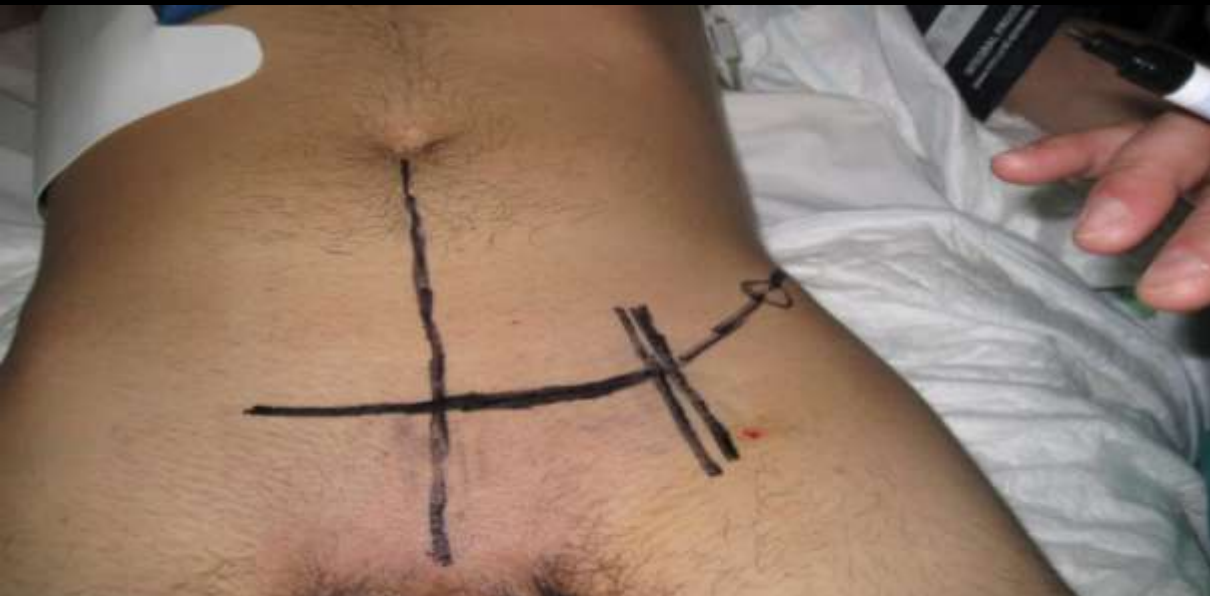

INDICACIONES

- Fracturas de pared anterior de acetábulo
- Fracturas de columna anterior
- Fracturas de ambas columnas con reducción indirecta de columna posterior



Abordaje ileoinguinal con ventana superior e inferior



Incisión discurre desde 2/3 ant. de cresta iliaca hasta sínfisis del pubis

VENTAJAS

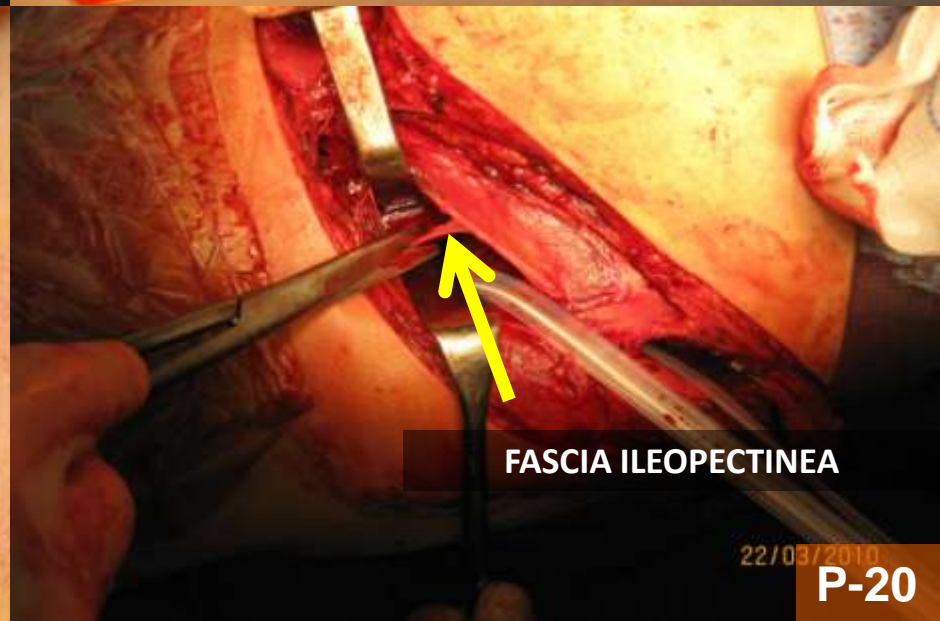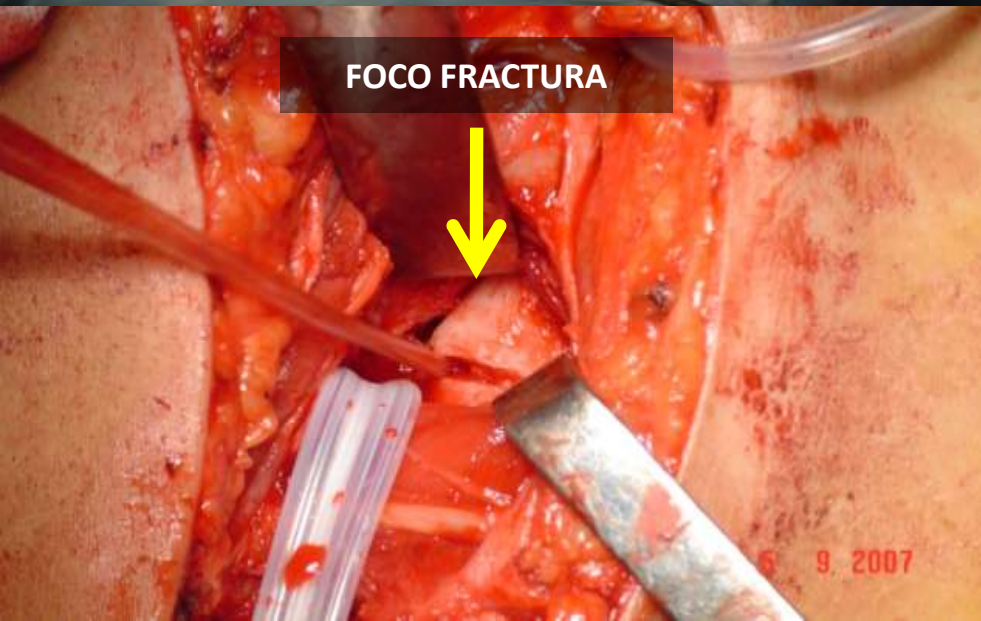
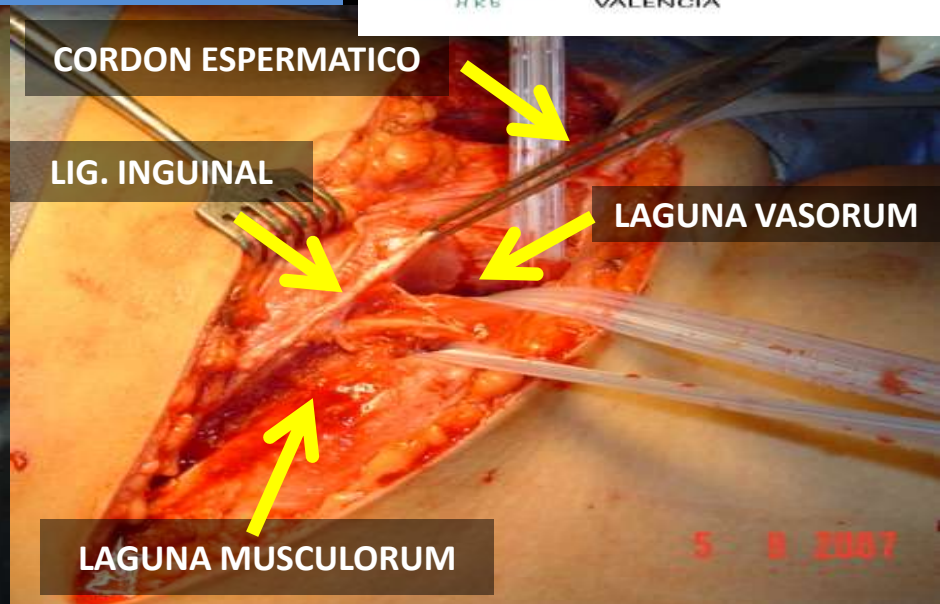
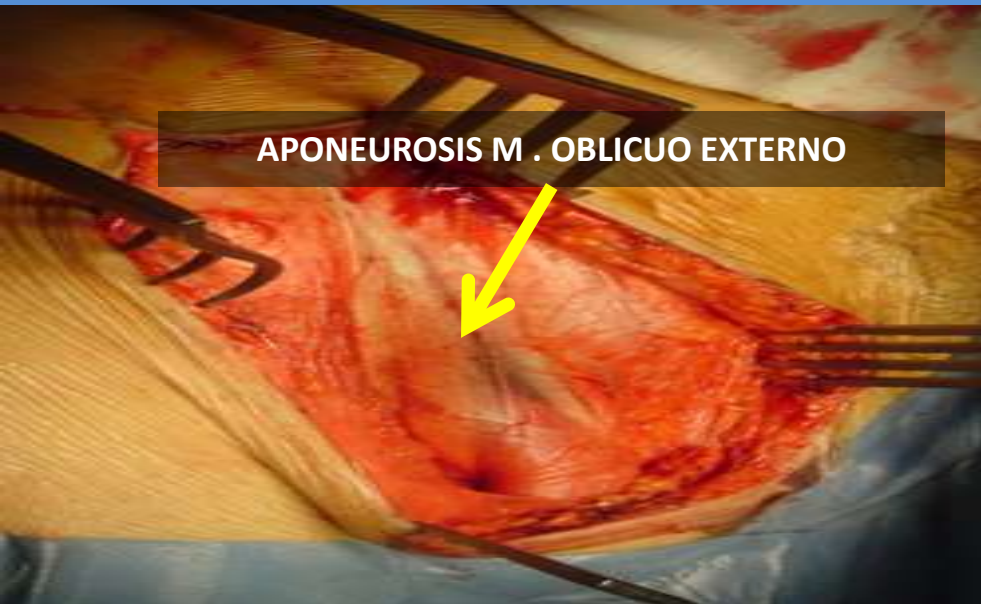- Baja incidencia de osificaciones heterotópicas.
- Rápida movilización postoperatoria
- El abordaje menos traumático para acetábulo.
- Acceso a la cara interna del acetábulo.

ABORDAJE ILIOINGUINAL PARA EL TRATAMIENTO DE FRACTURAS ACETABULARES Y PÉLVICAS

J.Ballester Parra; V.Estrems Diaz; L.Hernandez Ferrando
Sección de Cadera y Pelvis. Servicio COT.



CONSORCI
HOSPITALARI
UNIVERSITARI
VALÈNCIA



5 9 2007

5 9 2007

22/03/2010

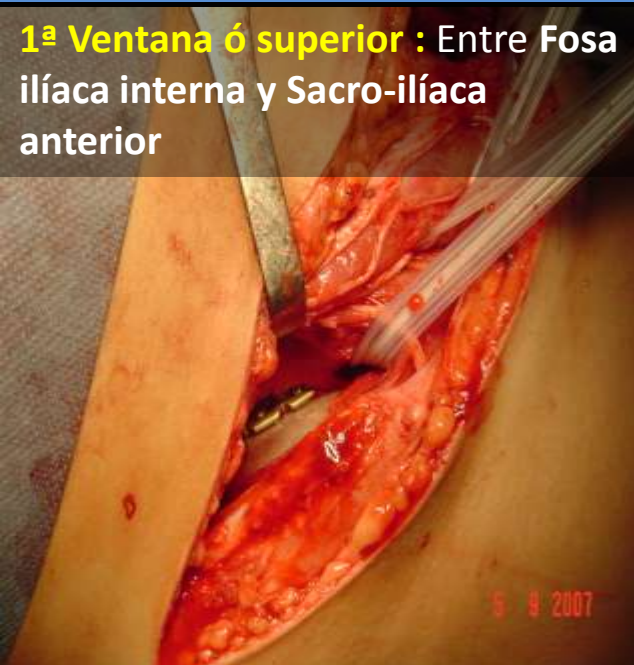ABORDAJE ILIOINGUINAL PARA EL TRATAMIENTO DE FRACTURAS ACETABULARES Y PÉLVICAS

J.Ballester Parra; V.Estrems Diaz; L.Hernandez Ferrando
Sección de Cadera y Pelvis. Servicio COT.

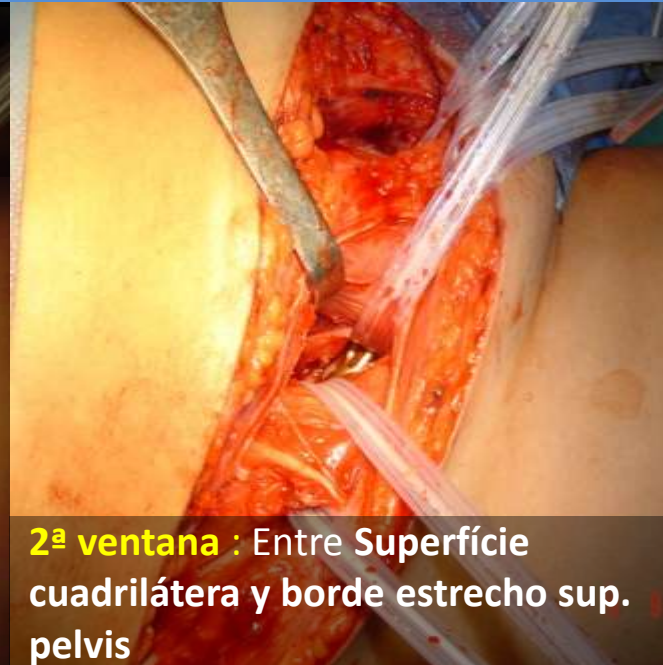

CONSORCI
HOSPITAL GENERAL
UNIVERSITARI
VALÈNCIA

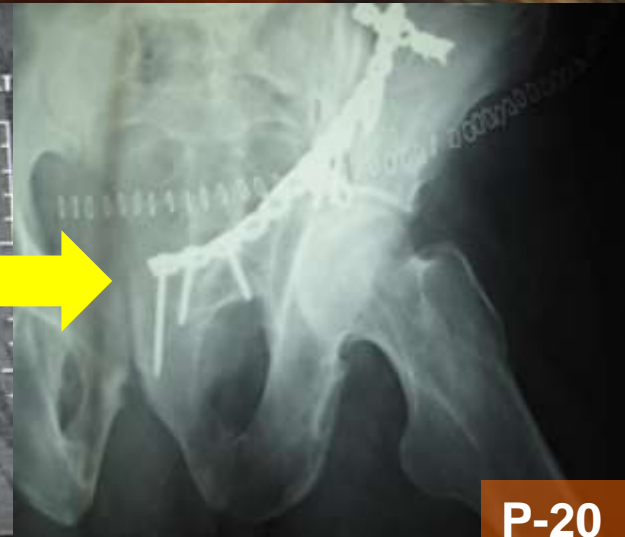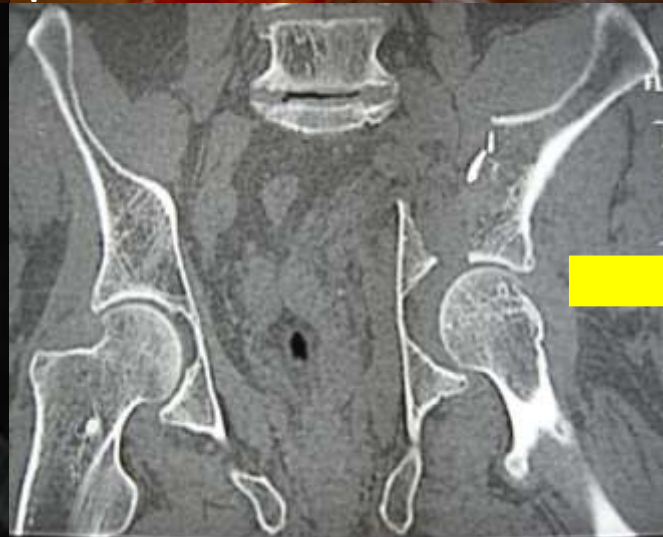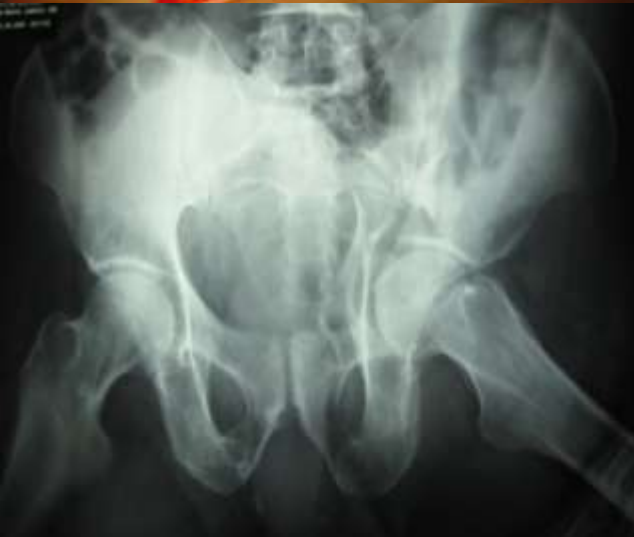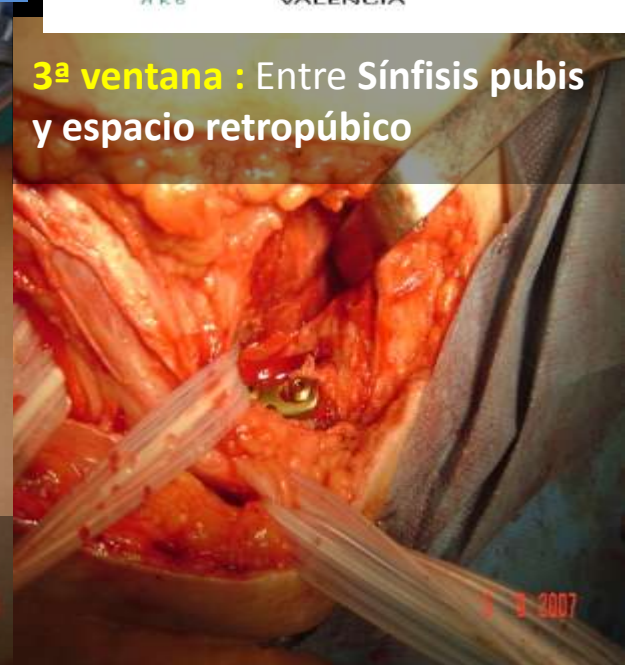1ª Ventana ó superior : Entre Fosa ilíaca interna y Sacro-ilíaca anterior



2ª ventana : Entre Superficie cuadrilátera y borde estrecho sup. pelvis



3ª ventana : Entre Sínfisis pubis y espacio retropúbico



J.Ballester Parra; V.Estrems Diaz; L.Hernandez Ferrando
Sección de Cadera y Pelvis. Servicio COT.



CONSORCI
HOSPITAL GENERAL
UNIVERSITARI
VALÈNCIA

CONCLUSIONES

- Larga curva aprendizaje** que debe realizarse en disecciones anatómicas inicialmente.
- Es una vía donde se manipulan estructuras vasculares y neurales de gran importancia pero en **nuestra experiencia** asocia **escasa yatrogenia**.
- Una vez conocida la vía permite la exposición, **reducción y la estabilización** de todas las lesiones de la **columna anterior pélvica** tanto en lesiones acetabulares como en fx-lux pélvicas.