

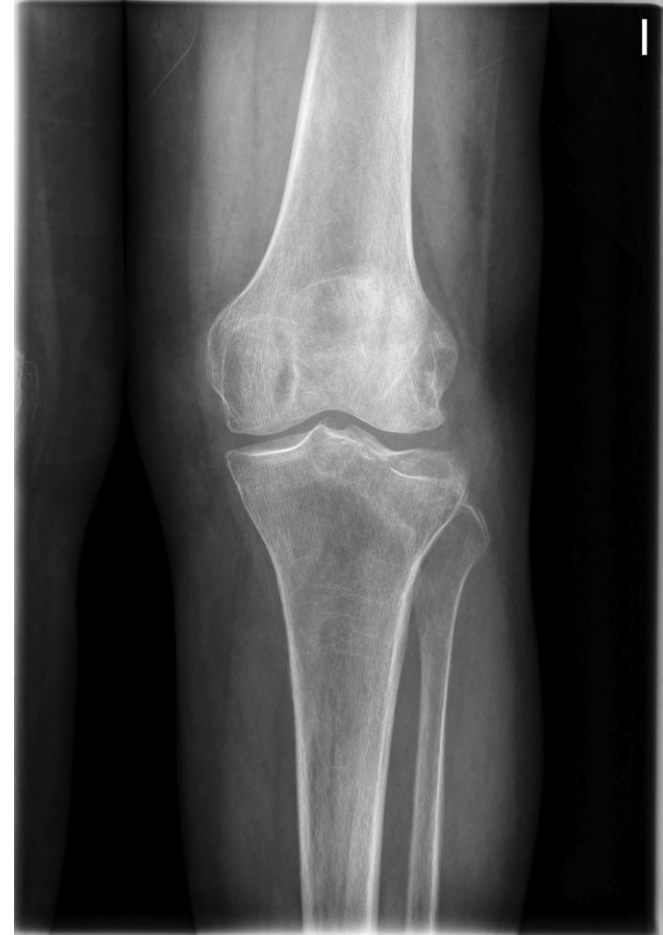Pablo Vila Vives, José Luis Bas Hermida, Sergio Hortelano Marco, Jonatan Alguacil Pinel, Nicolás Correa González.
Hospital La Fe, Valencia.

Osteoplastia percutánea con balón de fractura meseta tibial.

Osteoplastia percutánea con balón de fractura meseta tibial.

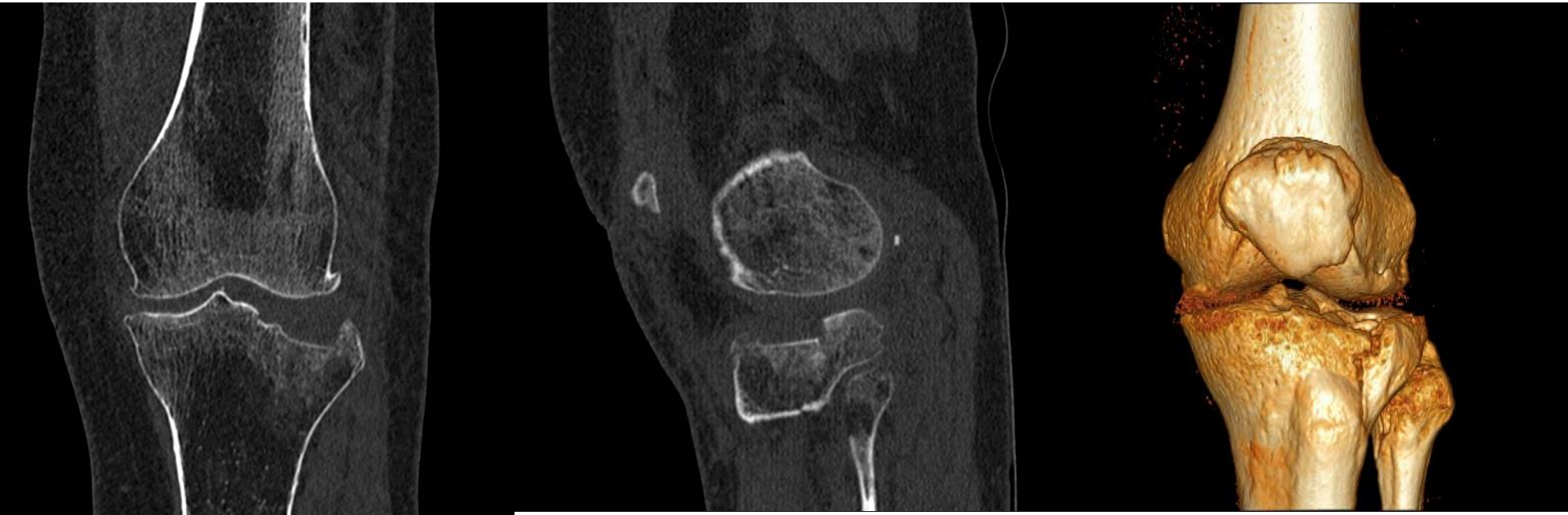Caso 1:

- Mujer 84 años.
- Atropello.
- Fx meseta tibial
 - Tipo III (Schatzker).
 - Tipo 41 B2.
 - Hundimiento puro 8 mm ántero-lateral.



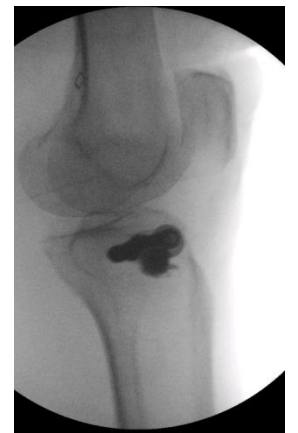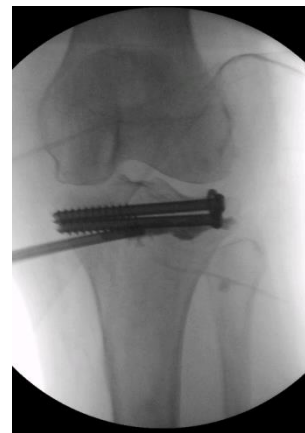
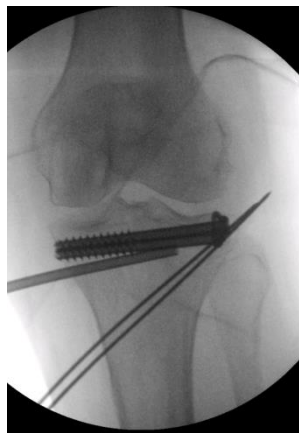
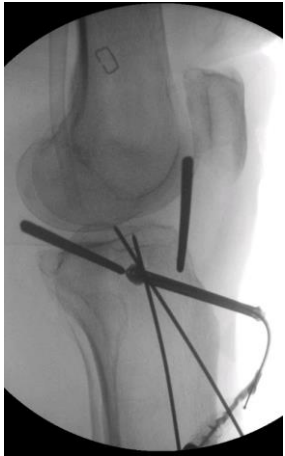
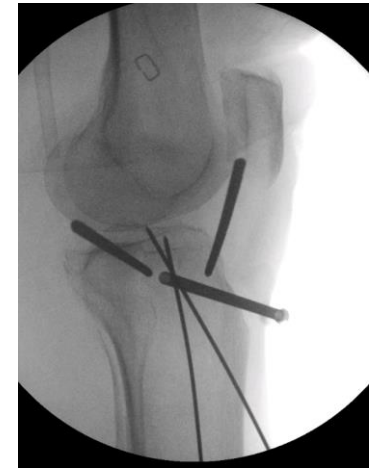
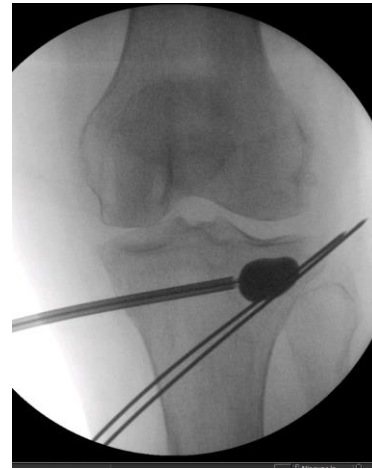
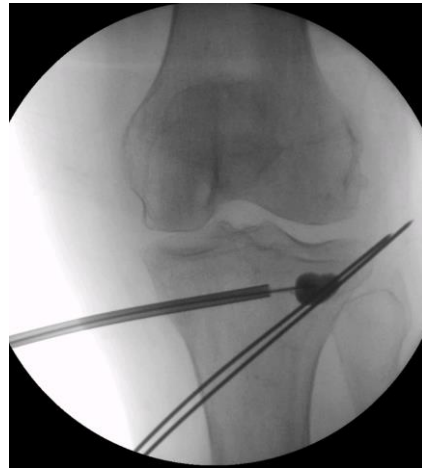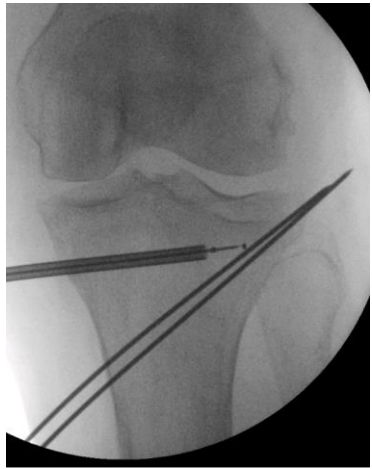
Pablo Vila Vives, José Luis Bas Hermida, Sergio Hortelano Marco, Jonatan Alguacil Pinel, Nicolás Correa González.
Hospital La Fe, Valencia.

Osteoplastia percutánea con balón de fractura meseta tibial.



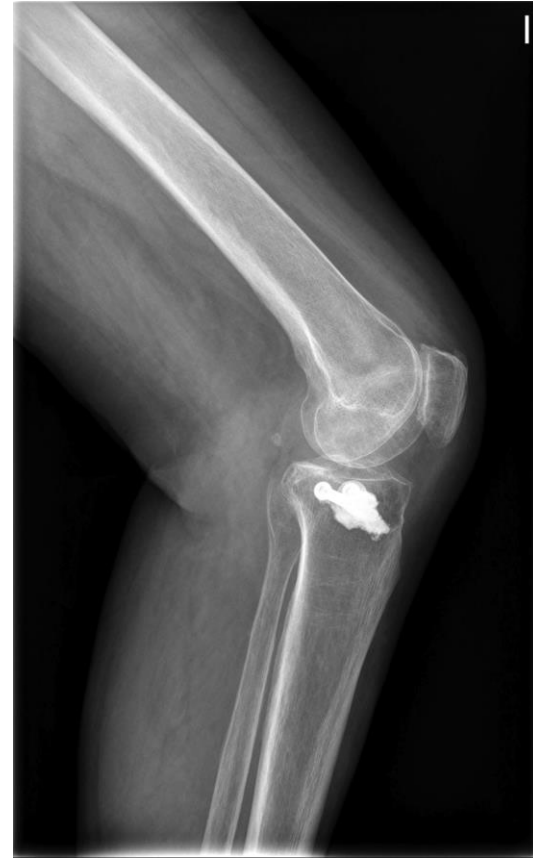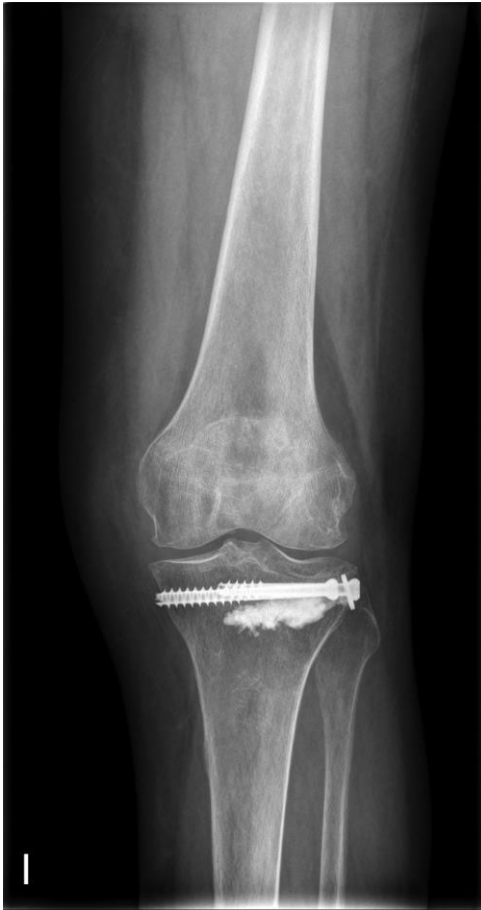Pablo Vila Vives, José Luis Bas Hermida, Sergio Hortelano Marco, Jonatan Alguacil
Pinel, Nicolás Correa González.
Hospital La Fe, Valencia.

Osteoplastia percutánea con balón de fractura meseta tibial.



Pablo Vila Vives, José Luis Bas Hermida, Sergio Hortelano Marco, Jonatan Alguacil Pinel, Nicolás Correa González.
Hospital La Fe, Valencia.

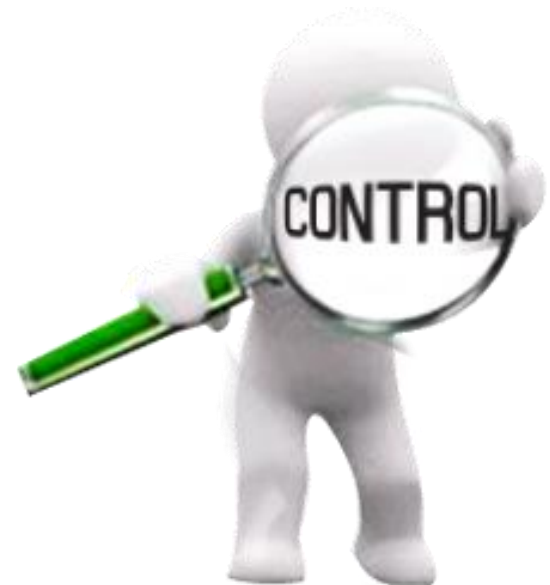Osteoplastia percutánea con balón de fractura meseta tibial.



Pablo Vila Vives, José Luis Bas Hermida, Sergio Hortelano Marco, Jonatan Alguacil Pinel, Nicolás Correa González.
Hospital La Fe, Valencia.

Osteoplastia percutánea con balón de fractura meseta tibial.

- Posoperatorio:
 - Descarga 3 meses + ortesis bloqueada 1er mes.
 - Movilización pasiva a partir del 1er mes.
- Control 8 meses:
 - No dolor.
 - Rx correcta.
 - Balance articular completo.

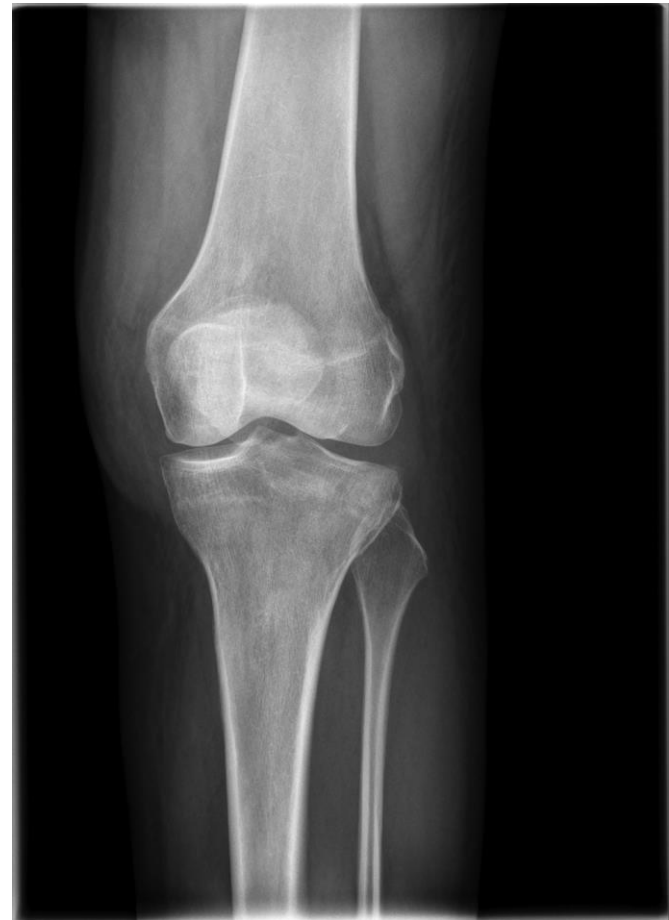

Pablo Vila Vives, José Luis Bas Hermida, Sergio Hortelano Marco, Jonatan Alguacil Pinel, Nicolás Correa González.
Hospital La Fe, Valencia.

Osteoplastia percutánea con balón de fractura meseta tibial.

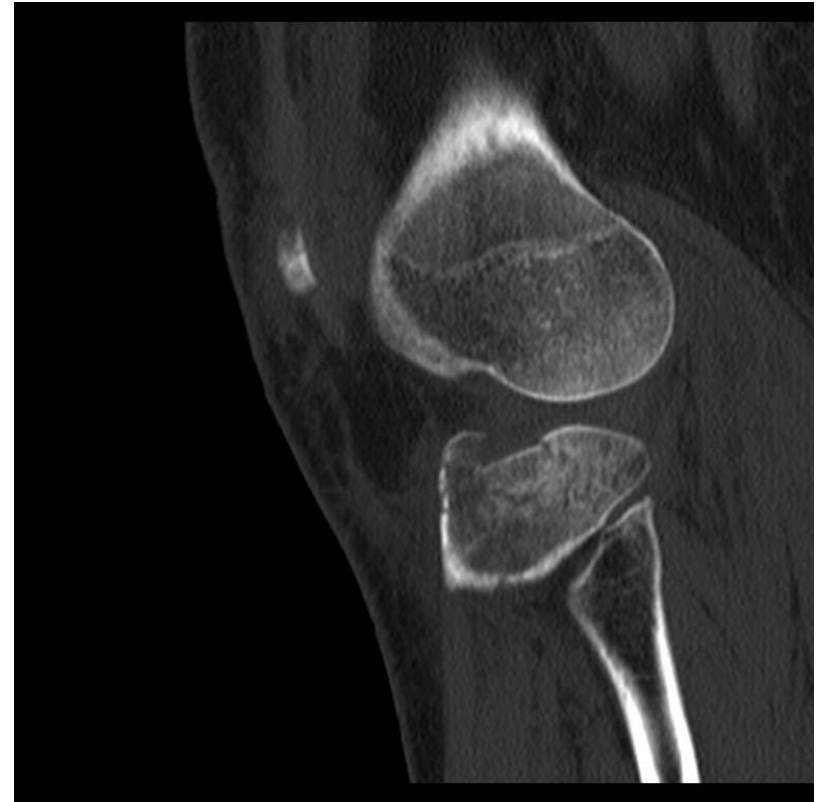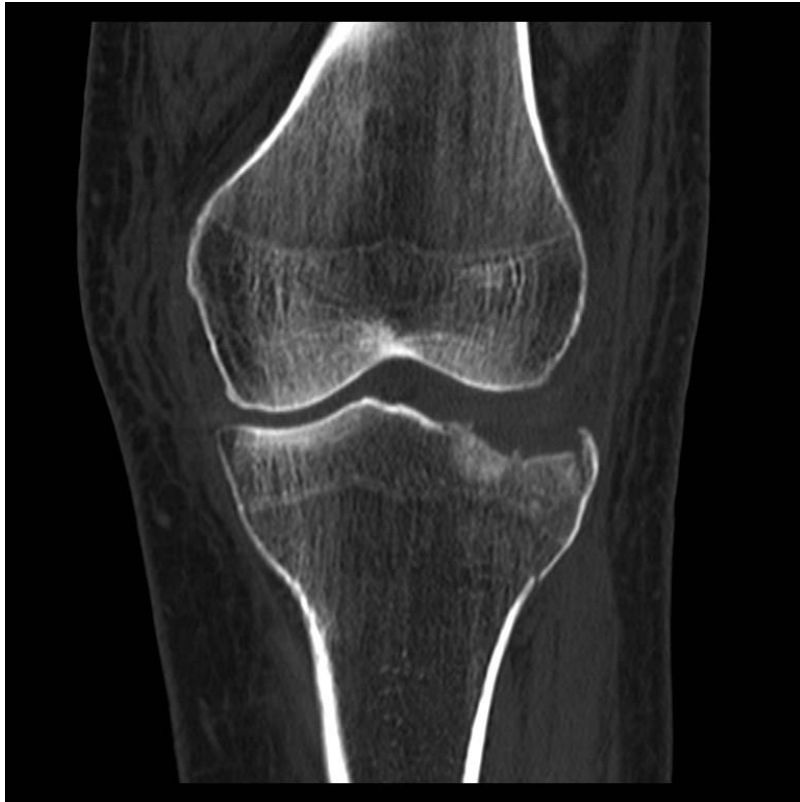
Caso 2 – Marzo 2016:

- Mujer 60 años.
- Accidente de esquí.
- Fx meseta tibial
 - Tipo II (Schatzker).
 - Tipo 41 B2.
 - Hundimiento ántero-lateral + ligera separación.



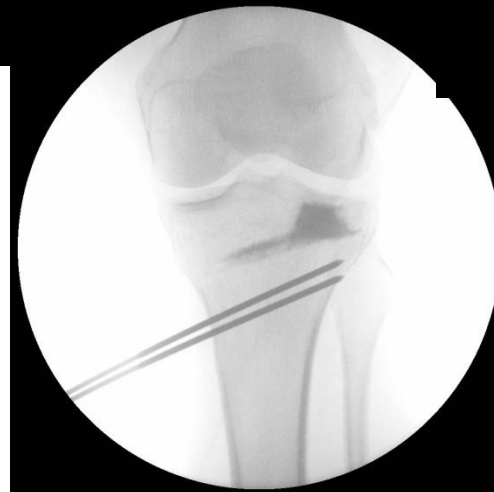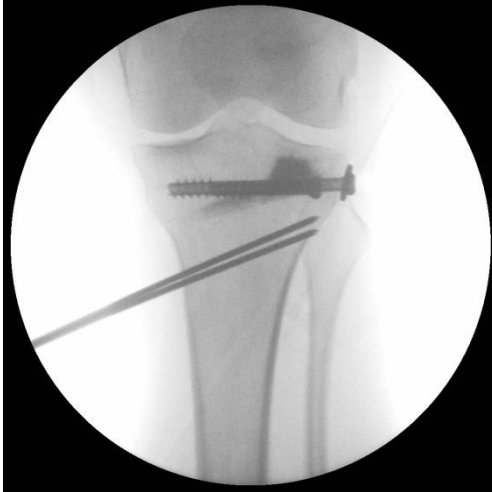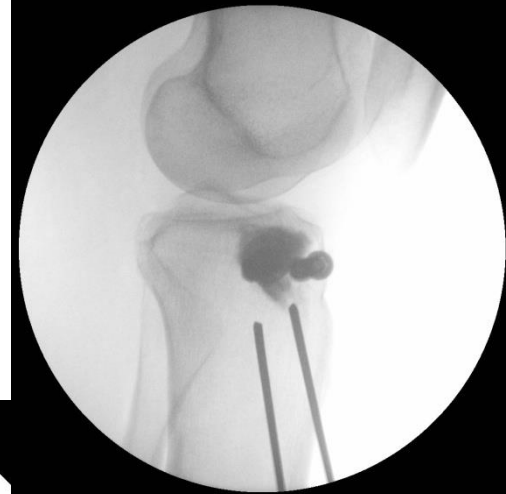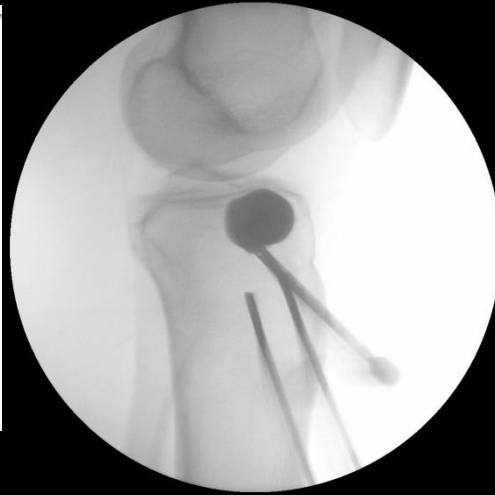Pablo Vila Vives, José Luis Bas Hermida, Sergio Hortelano Marco, Jonatan Alguacil Pinel, Nicolás Correa González.
Hospital La Fe, Valencia.

Osteoplastia percutánea con balón de fractura meseta tibial.



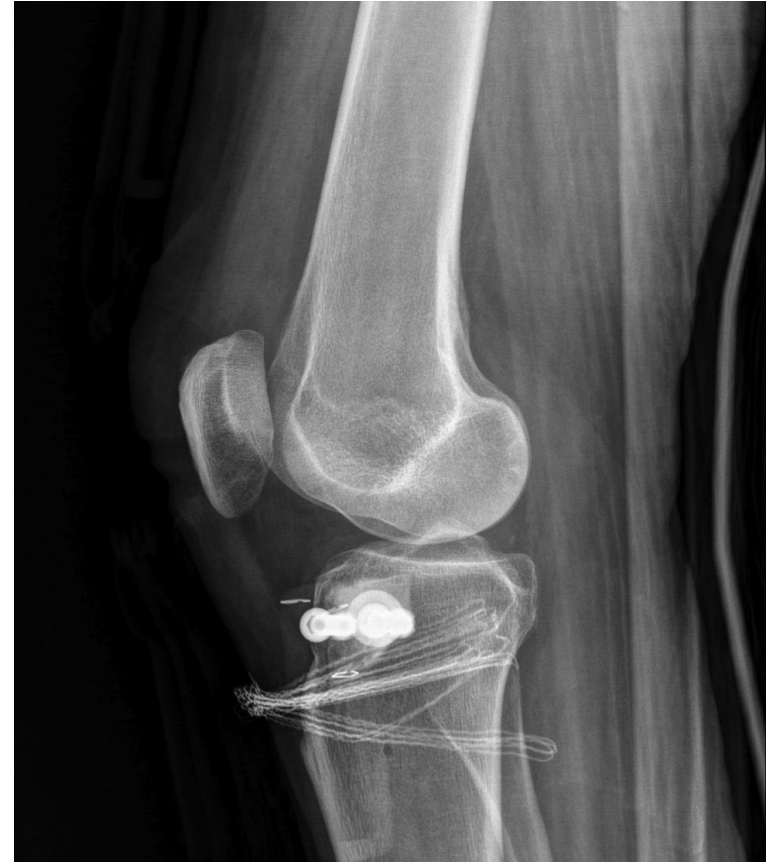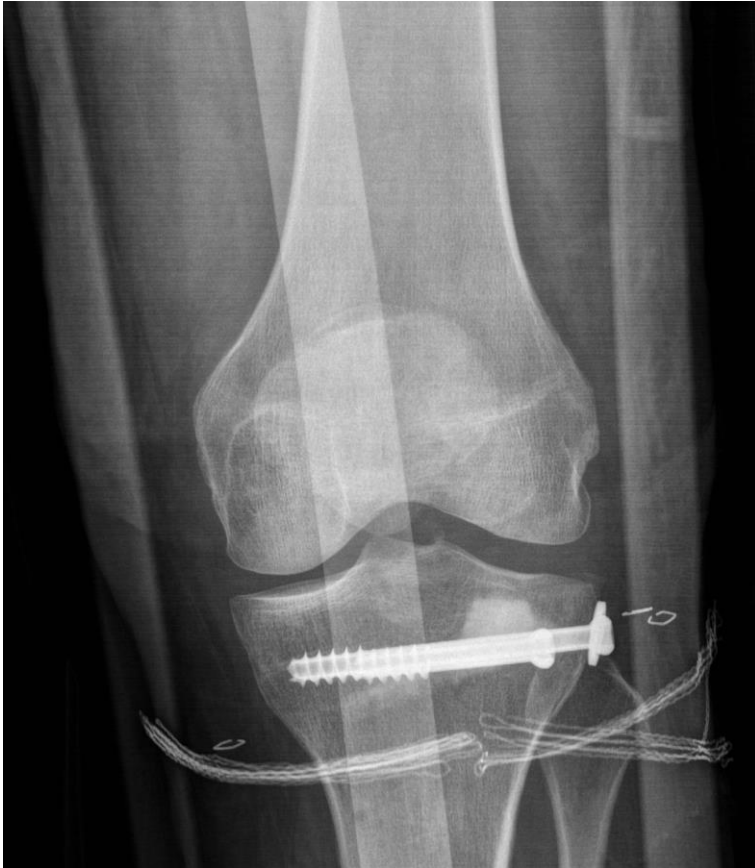Pablo Vila Vives, José Luis Bas Hermida, Sergio Hortelano Marco, Jonatan Alguacil Pinel, Nicolás Correa González.
Hospital La Fe, Valencia.

Osteoplastia percutánea con balón de fractura meseta tibial.



Pablo Vila Vives, José Luis Bas Hermida, Sergio Hortelano Marco, Jonatan Alguacil Pinel, Nicolás Correa González.
Hospital La Fe, Valencia.

Osteoplastia percutánea con balón de fractura meseta tibial.



Pablo Vila Vives, José Luis Bas Hermida, Sergio Hortelano Marco, Jonatan Alguacil Pinel, Nicolás Correa González.
Hospital La Fe, Valencia.

Osteoplastia percutánea con balón de fractura meseta tibial.

- Técnica novedosa.
- En hundimientos articulares (calcáneo, meseta tibial, húmero proximal, radio distal...).

Ventajas:

- Espacio virtual de mayor tamaño.
- Respeta partes blandas.

Pablo Vila Vives, José Luis Bas Hermida, Sergio Hortelano Marco, Jonatan Alguacil Pinel, Nicolás Correa González.
Hospital La Fe, Valencia.