

SINOVITIS VILLONODULAR PIGMENTADA EVOLUCIONADA, TRATAMIENTO Y PREVENCIÓN DE RECIDIVAS

Gómez Aparicio, María Del Sol; Pérez Ortiz, Sergio; Villar Blanco, Alfredo; Blas Dobón, José Antonio; Ripoll Vidal, Francisco; Rodrigo Pérez, José Luís.



INTRODUCCIÓN

- La **sinovitis villonodular pigmentada** (SVNP) es una **enfermedad proliferativa benigna** que afecta a articulaciones, bursas y vainas tendinosas.
- Existen dos tipos: localizada (o tumor de células gigantes) y difusa.
- La **resonancia magnética** permite la detección, pero se requiere la confirmación histológica.
- Existe controversia sobre la técnica quirúrgica más adecuada. Recientemente se recomienda combinar técnica artroscópica y escisión abierta en el compartimento posterior de la rodilla.
- La radioterapia farmacológica con Itrio-90 se emplea como tratamiento de lesiones residuales para disminuir la tasa de recidiva.

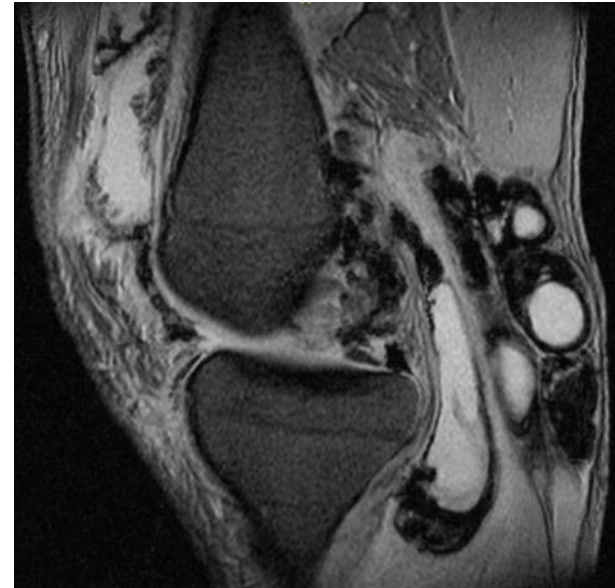
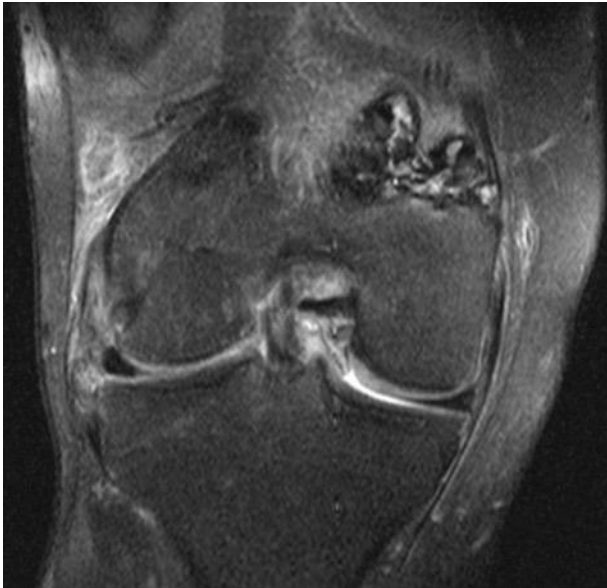
Nuestro objetivo es presentar el caso clínico de un paciente afectado por una sinovitis villonodular evolucionada difusa y nodular en la rodilla.

SINOVITIS VILLONODULAR PIGMENTADA EVOLUCIONADA, TRATAMIENTO Y PREVENCIÓN DE RECIDIVAS

Gómez Aparicio, María Del Sol; Pérez Ortiz, Sergio; Villar Blanco, Alfredo; Blas Dobón, José Antonio; Ripoll Vidal, Francisco; Rodrigo Pérez, José Luís.

MATERIAL Y MÉTODOS

- Paciente de 44 años con gonalgia derecha de 4 años de evolución, derrames de repetición, limitación de la movilidad (flexo -20°) y masa palpable en hueso poplíteo.
- Se realizó una RM con hallazgos sugestivos de sinovitis villonodular pigmentada por lo que se indicó tratamiento quirúrgico.

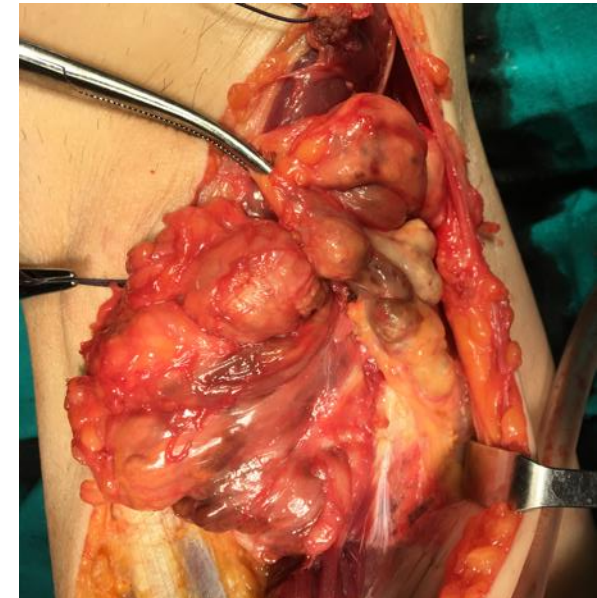
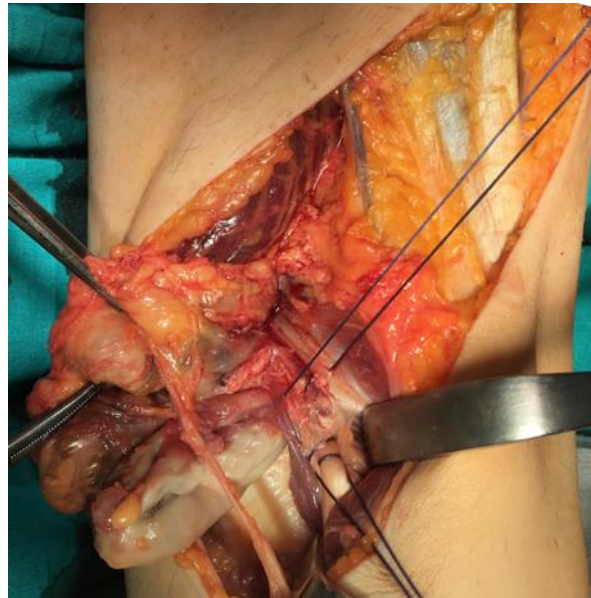
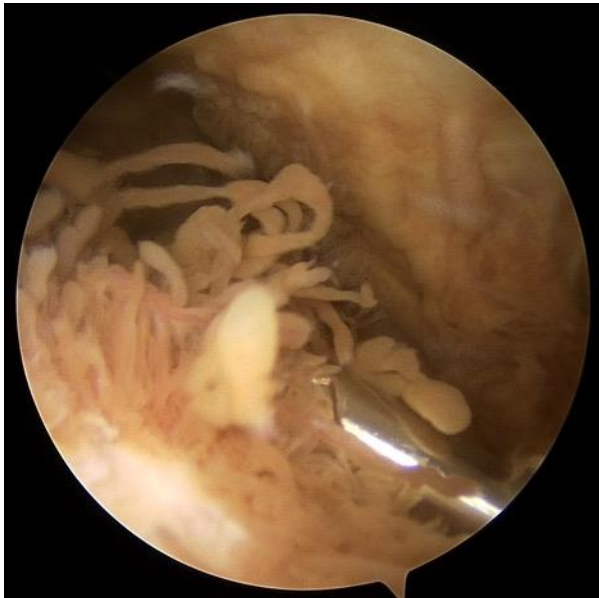

SINOVITIS VILLONODULAR PIGMENTADA EVOLUCIONADA, TRATAMIENTO Y PREVENCIÓN DE RECIDIVAS

Gómez Aparicio, María Del Sol; Pérez Ortiz, Sergio; Villar Blanco, Alfredo; Blas Dobón, José Antonio; Ripoll Vidal, Francisco; Rodrigo Pérez, José Luís.

MATERIAL Y MÉTODOS

- Se realizó exéresis artroscópica del tejido sinovial hipertrófico que tapizaba la articulación.
- Posteriormente, se realizó la escisión de una tumoración de 8 x 5 cm en el compartimento posterior mediante un abordaje posterior de Trickey.

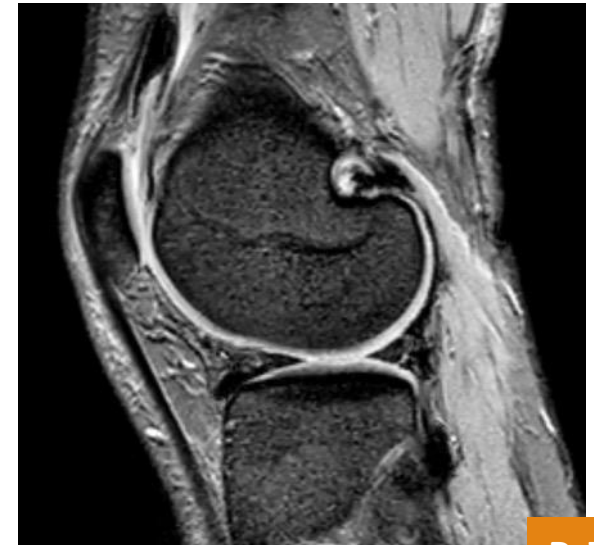
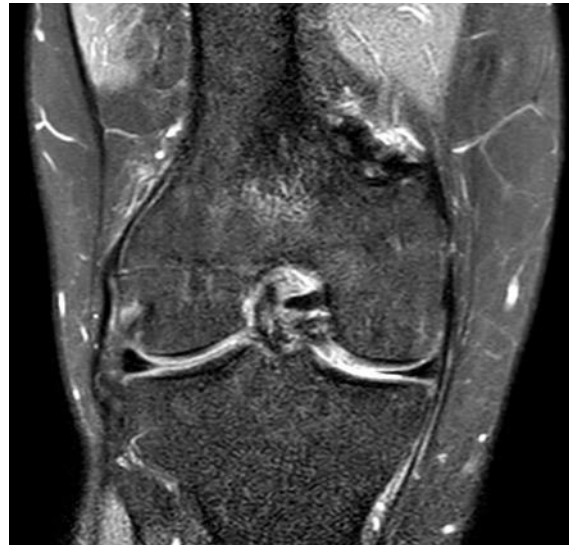
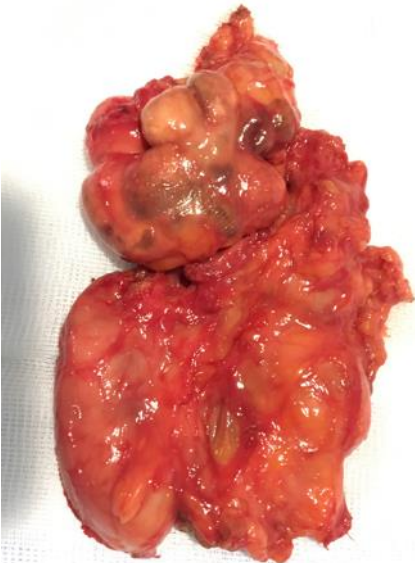SINOVITIS VILLONODULAR PIGMENTADA EVOLUCIONADA, TRATAMIENTO Y PREVENCIÓN DE RECIDIVAS

Gómez Aparicio, María Del Sol; Pérez Ortiz, Sergio; Villar Blanco, Alfredo; Blas Dobón, José Antonio; Ripoll Vidal, Francisco; Rodrigo Pérez, José Luís.

RESULTADOS

- La anatomía patológica confirmó el diagnóstico de sinovitis villonodular multinodular pigmentada de la muestra artroscópica y de tumor de células gigantes de la pieza extirpada.
- El paciente recuperó el rango articular y desaparecieron los derrames de repetición.
- Se realizó una RM de control y, ante la persistencia de depósitos de hemosiderina, se indicó radiosinoviortesis con Itrio-90.



SINOVITIS VILLONODULAR PIGMENTADA EVOLUCIONADA, TRATAMIENTO Y PREVENCIÓN DE RECIDIVAS

Gómez Aparicio, María Del Sol; Pérez Ortiz, Sergio; Villar Blanco, Alfredo; Blas Dobón, José Antonio; Ripoll Vidal, Francisco; Rodrigo Pérez, José Luís.



CONCLUSIONES

- La SVNP es una enfermedad infrecuente que debe controlarse, pues su progresión puede causar importante deterioro articular.
- Con el **tratamiento quirúrgico combinado y la sinoviortesis** en los casos con alto riesgo de recurrencia, **la tasa de recidivas ha disminuido**, así como las complicaciones derivadas de la sinovectomía abierta, siendo los **resultados favorables**.